MedikCase

Система самостоятельной подготовки к аккредитации

ТОЛЬКО ДЛЯ ЛИЧНОГО ИСПОЛЬЗОВАНИЯ

Стоматология ПСА

Высшее образование | DOCX · PDF | Задач: 2 | Вопросов: 24

Сформировано: 21.11.2026, 03:44 МСК

ВАЖНАЯ ИНФОРМАЦИЯ ПЕРЕД НАЧАЛОМ

1 Материалы предназначены для одного покупателя

Используйте файлы только для личной подготовки. Не передавайте их третьим лицам, не публикуйте, не размещайте в открытом доступе и не перепродавайте полностью или частично.

2 Источник материалов - ФМЗА

Вопросы и ситуационные задачи получены только из опубликованных материалов Методического центра аккредитации специалистов.

Официальный сайт fmza.ru ›

3 Ответы можно проверить самостоятельно

Используйте комплект при прохождении репетиционного экзамена и убедитесь, что выбранные ответы совпадают с результатом официальной системы.

Открыть репетиционный экзамен ›

4 Состав материалов может обновляться

ФМЗА может изменять формулировки, порядок и состав заданий. Перед подготовкой используйте актуальную версию комплекта и сверяйтесь с официальным источником.

Важно: MedikCase систематизирует материалы ФМЗА для самостоятельной подготовки, не изменяя смысл вопросов и ответов. Актуальность комплекта можно проверить в официальном репетиционном экзамене.

Сайт, обновления и поддержка

- **medikcase.ru**
- Telegram: @medikcase
- **support@medikcase.ru**

Сайт

Telegram

Содержание

Нажмите на задачу, чтобы перейти к ней. Справа указана страница.

0001	В стоматологическую клинику обратилась пациентка Т. 28 лет.	3
0002	В стоматологическую клинику обратился пациент А. 37 лет.	10

Ситуационная задача 0001

12 вопросов · Стоматология ПСА · Высшее образование

1. УСЛОВИЕ СИТУАЦИОННОЙ ЗАДАЧИ

1.1. Ситуация

В стоматологическую клинику обратилась пациентка Т. 28 лет.

1.2. Жалобы

на

- затруднённое жевание на левой стороне,
- болезненность слизистого «капюшона» над нижним третьим моляром слева,
- неприятный запах изо рта.

1.3. Анамнез заболевания

- Со слов пациента, впервые болезненность слизистого «капюшона» над нижним зубом мудрости слева появилась около 4 месяцев назад.
- Периодически отмечала появление болей, усиливавшихся при жевании, в данной области.
- Последние три недели наибольшее беспокойство приносит неприятный запах изо рта.
- За стоматологической помощью не обращалась, после каждого приёма пищи полоскала рот растворами стоматологических гигиенических ополаскивателей.

1.4. Анамнез жизни

- Перенесённые заболевания: детские инфекции.
- Сопутствующие заболевания: хронический гастродуоденит.
- Со слов пациента, аллергические реакции на медикаменты и продукты питания отрицает.
- Наличие инфекционных заболеваний (ВИЧ, сифилис, гепатит) отрицает.

1.5. Объективный статус

Внешний осмотр: конфигурация лица не изменена. Кожные покровы чистые, без видимой патологии. Поднижнечелюстные лимфатические узлы слева увеличены, подвижны, болезненны при пальпации. Открывание рта затруднённое, болезненное, слабо ограничено до 3 см. При осмотре полости рта определяется гиперемированная, отечная слизистая оболочка над нижним третьим моляром. На слизистой оболочке, покрывающей нижний третий моляр, могут быть изъязвления, отпечатки зубов, рубцовые изменения. Пальпация «капюшона» слегка болезненна, из-под него выделяется небольшое количество серозного экссудата.

Осмотр полости рта.

Зубная формула:

С	П	П											П	П	С
1.8	1.7	1.6	1.5	1.4	1.3	1.2	1.1	2.1	2.2	2.3	2.4	2.5	2.6	2.7	2.8
4.8	4.7	4.6	4.5	4.4	4.3	4.2	4.1	3.1	3.2	3.3	3.4	3.5	3.6	3.7	3.8

С	П	П											П	П	С
С	П	П	П										П	П	

3.8 зуб – полуретенированный, визуализируются медиальные бугры 3.8 зуба.

1. План обследования

Вопрос 1

К дополнительным методам обследования, необходимым для постановки диагноза, относят

1. гистологическое исследование препарата тканей рта
2. **рентгенологический метод исследования**
3. электроодонтометрию
4. цитологическое исследование препарата тканей рта

Правильный ответ:
2 - рентгенологический метод исследования

ОБОСНОВАНИЕ

На рентгенограмме нижней челюсти видны положение нижнего зуба мудрости, состояние его периодонта и окружающей кости, отношение его к ветви и каналу нижней челюсти.

Хирургическая стоматология : национальное руководство / под ред. А. А. Кулакова. - Москва : ГЭОТАР-Медиа, 2021. (1)

Требования к диагностике амбулаторно-поликлинической: Ортопантомография (код услуги - A06.07.004); кратность выполнения – по потребности.

Клинические рекомендации (протоколы лечения) Совета Ассоциации общественных объединений «Стоматологическая Ассоциация России». Перикоронит, 2017 г. (1)

2. Диагноз

Вопрос 2

Основным предполагаемым диагнозом в данной клинической ситуации является

1. Острый апикальный периодонтит пульпарного происхождения
2. Хронический апикальный периодонтит
3. **Хронический перикоронит**
4. Острый перикоронит

Правильный ответ:
3 - Хронический перикоронит

ОБОСНОВАНИЕ

Условия задачи соответствуют критериям и признакам, определяющим модель пациента «Хронический перикоронит».

Хирургическая стоматология : национальное руководство / под ред. А. А. Кулакова. - Москва : ГЭОТАР-Медиа, 2021 (1) (2) (3)

Вопрос 3

Причиной возникновения повторного воспалительного процесса у пациента является _____ 3.8 зуба

1. острый перикоронит
2. **затруднённое прорезывание**
3. острый периодонтит
4. фолликулярная киста

Правильный ответ:
2 - затруднённое прорезывание

ОБОСНОВАНИЕ

Перикоронит – это воспаление мягких тканей, окружающих коронку зуба при его неполном или затруднённом прорезывании, чаще развивается в области нижнего третьего моляра.

Хирургическая стоматология : национальное руководство / под ред. А. А. Кулакова. –Москва : ГЭОТАР-Медиа, 2021. (1) (2)

3. Лечение

Вопрос 4

Хирургическим методом лечения хронического перикоронита, если для зуба в альвеолярной части челюсти достаточно места, является

1. удаление зуба
2. гемисекция зуба
3. **иссечение капюшона**
4. коронарорадикулярная сепарация

Правильный ответ:
3 - иссечение капюшона

ОБОСНОВАНИЕ

После стихания воспалительных явлений необходимо на основании клинических и рентгенологических данных решить вопрос о сохранении нижнего третьего зуба. Если для зуба в альвеолярной части челюсти достаточно места, то причиной затруднённого прорезывания является плотная слизистая оболочка, покрывающая его коронку. В этих случаях проводят полное иссечение «капюшона».

Хирургическая стоматология : национальное руководство / под ред. А. А. Кулакова. - Москва : ГЭОТАР-Медиа, 2021 (1)

Вопрос 5

При проведении иссечения слизистого капюшона, покрывающего полуретенированный зуб, применяют форму разреза

1. треугольную
2. полулунную
3. трапециевидную
4. **П-образную**

Правильный ответ:
4 - П-образную

ОБОСНОВАНИЕ

Иссечение П-образного участка слизистой оболочки, покрывающей коронку нижнего третьего моляра.

Хирургическая стоматология : национальное руководство / под ред. А. А. Кулакова. - Москва : ГЭОТАР-Медиа, 2021. (1)

Вопрос 6

Через трое суток после иссечения слизистого капюшона, покрывающего полуретенированный зуб, для ускорения заживления можно использовать

1. глюкокортикостероиды
2. противовоспалительные препараты
3. антигистаминные препараты
4. **кератопластические препараты**

Правильный ответ:
4 - кератопластические препараты

ОБОСНОВАНИЕ

Послеоперационный уход: Медикаментозное лечение: через трое суток для ускорения заживления можно использовать кератопластические препараты.

Клинические рекомендации (протоколы лечения) Совета Ассоциации общественных объединений «Стоматологическая Ассоциация России». Перикоронит, 2017 г. (1)

п.7.2.6. Характеристика алгоритмов и особенностей выполнения немедикаментозной помощи, Приложение 2. Алгоритм проведения операции вскрытия подслизистого очага воспаления

Вопрос 7

Хирургическим методом лечения хронического перикоронита при неправильном положении «зуба мудрости», деструкции костной ткани у шейки зуба является

1. иссечение «капюшона»
2. рассечение «капюшона»
3. **удаление зуба**
4. трансплантация зуба

Правильный ответ:
3 - удаление зуба

ОБОСНОВАНИЕ

При неправильном положении зуба, недостатке места в альвеолярной части челюсти, деструкции костной ткани у шейки зуба и по ходу корня, рецидивах воспалительного процесса зуб подлежит удалению.

Хирургическая стоматология : национальное руководство / под ред. А. А. Кулакова. - Москва : ГЭОТАР-Медиа, 2021. (1)

Вопрос 8

В рамках оказания хирургической помощи данному пациенту необходимо провести

1. эндодонтическое лечение 3.7 зуба
2. иссечение «капюшона» 3.8 зуба
3. **удаление 3.8 зуба**
4. эндодонтическое лечение 3.8 зуба

Правильный ответ:
3 - удаление 3.8 зуба

ОБОСНОВАНИЕ

При неправильном положении зуба, недостатке места в альвеолярной части челюсти, деструкции костной ткани у шейки зуба и по ходу корня, рецидивах воспалительного процесса зуб подлежит удалению».

Хирургическая стоматология : национальное руководство / под ред. А. А. Кулакова. - Москва : ГЭОТАР-Медиа, 2021. (1)

Вопрос 9

Наблюдение за пациентом после проведённого хирургического лечения необходимо в течение (в днях)

1. 11-14
2. **3-5**
3. 8-10
4. 6-7

Правильный ответ:
2 - 3-5

ОБОСНОВАНИЕ

Необходимо наблюдение за пациентом до полного стихания воспалительного процесса в течение от 3 до 5 дней.

Клинические рекомендации (протоколы лечения) Совета Ассоциации общественных объединений «Стоматологическая Ассоциация России». Перикоронит, 2017 г. (1)

п.7.2.9. Требования к режиму труда, отдыха, лечения и реабилитации

Вопрос 10

Для местной обработки раны в постоперационный период в течение 7-10 дней назначают применение

1. травяных настоек
2. **растворов антисептиков**
3. отваров лекарственных трав
4. протеолитических ферментов

Правильный ответ:
2 - растворов антисептиков

ОБОСНОВАНИЕ

Антисептические средства используются в виде полоскания, ванночек (применяют 7-10 дней).

Клинические рекомендации (протоколы лечения) Совета Ассоциации общественных объединений «Стоматологическая Ассоциация России». Перикоронит, 2017 г. (1)

п.7.2.8. Характеристика алгоритмов и особенностей применения медикаментов

4. Вариатив

Вопрос 11

При нарастании воспалительного процесса возможно развитие

1. невропатии III ветви тройничного нерва
2. хронического перикоронита
3. **позадимолярного периостита**
4. острого периодонтита

Правильный ответ:
3 - позадимолярного периостита

ОБОСНОВАНИЕ

Позадимолярный периостит развивается вследствие нарушения оттока экссудата при перикороните и распространения гнойной инфекции из маргинального периодонта и из-под «капюшона» на надкостницу позадимолярной ямки и клетчатку позадимолярного пространства, где формируется абсцесс.

Хирургическая стоматология : национальное руководство / под ред. А. А. Кулакова. - Москва : ГЭОТАР-Медиа, 2021. (1)

Вопрос 12

При распространении воспалительного процесса в околочелюстные мягкие ткани нижний третий моляр необходимо

1. удалить в плановом порядке
2. продолжить полоскать антисептиками
3. **удалить в день обращения**
4. депульпировать

Правильный ответ:
3 - удалить в день обращения

ОБОСНОВАНИЕ

Воспалительный процесс распространяется на клетчатку и надкостницу позадимолярной ямки, который может привести к любым осложнениям по тяжести (периостит, флегмона), требующим в обязательном порядке удаление нижнего третьего моляра.

Клинические рекомендации (протоколы лечения) Совета Ассоциации общественных объединений «Стоматологическая Ассоциация России». Перикоронит, 2017 г. (1)

п.7.2.15. Возможные исходы и их характеристики

Ситуационная задача 0002

12 вопросов · Стоматология ПСА · Высшее образование

1. УСЛОВИЕ СИТУАЦИОННОЙ ЗАДАЧИ

1.1. Ситуация

В стоматологическую клинику обратился пациент А. 37 лет.

1.2. Жалобы

на

- разрушение коронковой части 4.6 зуба.

1.3. Анамнез заболевания

Указанные жалобы отмечает после эндодонтического лечения, обратился по направлению от врача-стоматолога-терапевта

1.4. Анамнез жизни

- Работает.
- Без вредных привычек.
- Наследственность не отягощена.
- Аллергоанамнез не отягощён.

1.5. Объективный статус

Конфигурация лица не нарушена, лимфоузлы не увеличены, слизистая оболочка рта бледно-розового цвета, нормально увлажнена.

Зубная формула:

												И	П		
1.8	1.7	1.6	1.5	1.4	1.3	1.2	1.1	2.1	2.2	2.3	2.4	2.5	2.6	2.7	2.8
4.8	4.7	4.6	4.5	4.4	4.3	4.2	4.1	3.1	3.2	3.3	3.4	3.5	3.6	3.7	3.8
	П	П											П	П	



Объективный статус.jpg

1. План обследования

Вопрос 1

К необходимым для постановки диагноза инструментальным методам обследования относят

1. аксиографию
2. **ортопантомографию**
3. электромиографию
4. телерентгенографию
5. **внутриротовую контактную рентгенографию**

Правильные ответы:
2 - ортопантомографию
5 - внутриротовую контактную рентгенографию

ОБОСНОВАНИЕ

Для получения развёрнутого изображения всех зубов и челюстей с прилежащими отделами лицевого скелета.

Ортопедическая стоматология: национальное руководство /под ред. И.Ю. Лебеденко, С.Д. Арутюнова, А.Н. Ряховского. – ГЭОТАР – Медиа, 2016. – С. 105. (1)

Для получения развёрнутого изображения всех зубов и челюстей с прилежащими отделами лицевого скелета.

Ортопедическая стоматология: национальное руководство /под ред. И.Ю. Лебеденко, С.Д. Арутюнова, А.Н. Ряховского. – ГЭОТАР – Медиа, 2016. – С. 105. (1)

3. Результаты инструментальных методов обследования

3.1. Ортопантомография



ортопантомография.jpg

3.2. Внутриротовая контактная рентгенография

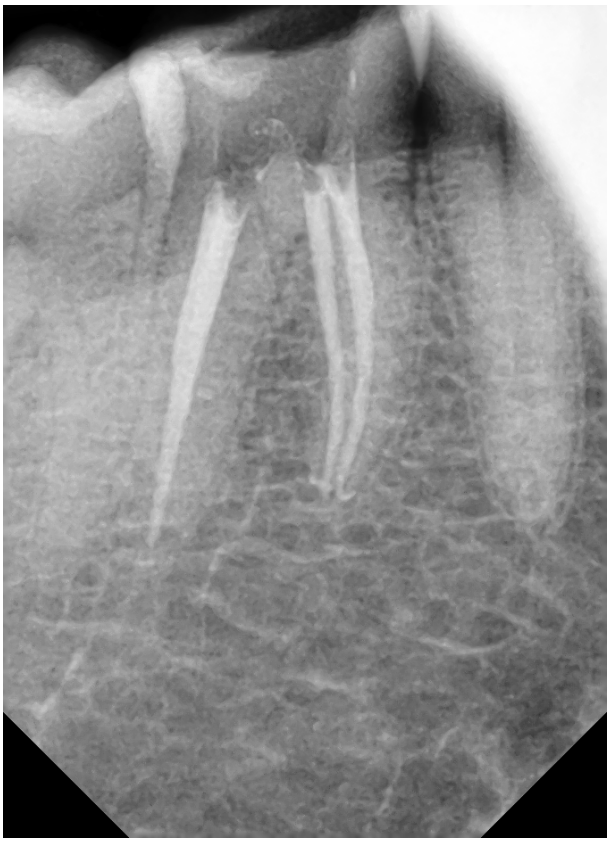

внутриротовая контактная рентгенография.png

3.3. Электромиография

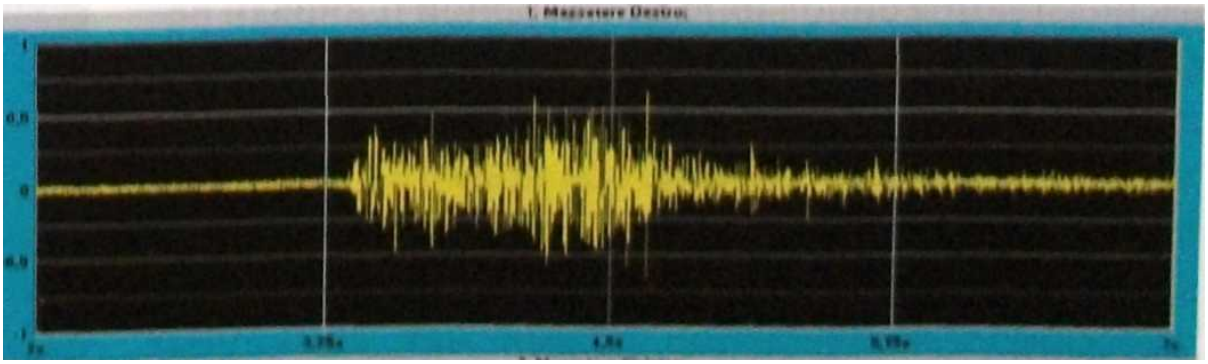

электромиография.jpg

Данный метод обследования не включён в Требования к амбулаторно-поликлинической диагностике при диагнозе «дефект коронковой части зуба», не является обязательным для постановки диагноза.

2. Диагноз

Вопрос 2

Для изготовления керамической вкладки по типу "overlay" индекс разрушения окклюзионной поверхности зуба (ИРОПЗ) по В.Ю. Миликевичу должен составлять

1. 0,6-0,8
2. 0,9-1,5
3. 0,1-0,2
4. **0,5-0,6**

Правильный ответ:
4 - 0,5-0,6

ОБОСНОВАНИЕ

При ИРОПЗ = 0,5-0,6 показано применение вкладок.

Клинические рекомендации (протоколы лечения) Совета Ассоциации общественных объединений «Стоматологическая Ассоциация России». Болезни пульпы зуба, 2018 г. (1)

п. 7.1.9

Вопрос 3

Показаниями к изготовлению вкладок чаще всего являются полости ___ и ___ классов по Блэку

1. IV; V
2. **I; II**
3. III; IV
4. III; V

Правильный ответ:
2 - I; II

ОБОСНОВАНИЕ

Показаниями к изготовлению вкладок чаще всего являются полости классов I и II по Блэку.

Клинические рекомендации (протоколы лечения) Совета Ассоциации общественных объединений «Стоматологическая Ассоциация России». Болезни периапикальных тканей, 2018 г. (1)

Алгоритм и особенности изготовления вкладки

Вопрос 4

Противопоказаниями к применению вкладок являются

1. поверхности зубов, расположенные выше экватора зуба
2. толщина стенок зуба более 4 мм
3. наличие вредных привычек
4. **поверхности зубов, малодоступные для формирования полостей под вкладки**

Правильный ответ:
4 - поверхности зубов, малодоступные для формирования полостей под вкладки

ОБОСНОВАНИЕ

Вкладки позволяют восстановить анатомическую форму, функцию зуба, предупредить развитие патологического процесса, обеспечить эстетику зубного ряда, для подготовки полости под вкладку нужно сформировать полость зуба.

Клинические рекомендации (протоколы лечения) Совета Ассоциации общественных объединений «Стоматологическая Ассоциация России». Болезни периапикальных тканей, 2018 г. (1)

С.86.

Вопрос 5

Снятие оттиска при изготовлении вкладки непрямым методом проводят с использованием

1. воска
2. **силикона**
3. резины
4. гипса

Правильный ответ:
2 - силикона

ОБОСНОВАНИЕ

Обладают самым точным воспроизведением, не дают усадки, хорошо подвергаются дезинфекции.

Клинические рекомендации (протоколы лечения) Совета Ассоциации общественных объединений «Стоматологическая Ассоциация России». Болезни периапикальных тканей, 2018 г. (1)

С.99.

3. Лечение

Вопрос 6

Наиболее оптимальным вариантом для 4.6 зуба, указанного пациентом, является ортопедическое лечение с применением

1. коронки на имплантат
2. **вкладки**
3. съёмного пластиночного протеза
4. бюгельного протеза

Правильный ответ:
2 - вкладки

ОБОСНОВАНИЕ

Показаниями к изготовлению вкладок чаще всего являются полости классов I и II по Блэку. Вкладки позволяют восстановить анатомическую форму, функцию зуба, предупредить развитие патологического процесса, обеспечить эстетику зубного ряда. Охватывает все стенки зуба, применяют при большой разрушенности тканей. Часто после эндодонтического лечения.

Клинические рекомендации (протоколы лечения) Совета Ассоциации общественных объединений «Стоматологическая Ассоциация России». Болезни периапикальных тканей, 2018 г. (1)

стр.86.

Вопрос 7

Для изготовления вкладки используют материалы

1. стекловолоконные
2. карборундовые
3. железоуглеродистые
4. **керамические**

Правильный ответ:
4 - керамические

ОБОСНОВАНИЕ

Обладают прочностью и надёжной адгезией со стенками зуба, наиболее эстетичны по отношению к другим конструкционным материалам.

Клинические рекомендации (протоколы лечения) Совета Ассоциации общественных объединений «Стоматологическая Ассоциация России». Болезни периапикальных тканей, 2018 г. (1)

С.86.

Вопрос 8

Одонтопрепарирование под керамическую вкладку overlay производят _____ борами

1. силиконовыми
2. **алмазными**
3. карборундовыми
4. стальными

Правильный ответ:
2 - алмазными

ОБОСНОВАНИЕ

Препарирование проводят с помощью высокоскоростных турбинных наконечников и алмазных вращающихся инструментов.

Клинические рекомендации (протоколы лечения) Совета Ассоциации общественных объединений «Стоматологическая Ассоциация России». Болезни периапикальных тканей, 2018 г. (1)

стр.14.

Вопрос 9

Для фиксации керамических вкладок применяют цементы

1. цинк-фосфатные
2. на водной основе
3. **двойного отверждения**
4. цинк-эвгенольные

Правильный ответ:
3 - двойного отверждения

ОБОСНОВАНИЕ

Лучшая адгезия к тканям зуба и керамическому материалу.

Клинические рекомендации (протоколы лечения) Совета Ассоциации общественных объединений «Стоматологическая Ассоциация России». Болезни периапикальных тканей, 2018 г. (1)

стр.33.

Вопрос 10

Для правильной обработки керамической поверхности вкладки применяют

1. спирт
2. **плавиковую кислоту**
3. хлоргексидин
4. ортофосфорную кислоту

Правильный ответ:
2 - плавиковую кислоту

ОБОСНОВАНИЕ

Плавиковая кислота (HF) необходима для протравления керамической поверхности. В результате чего создается шероховатая поверхность и увеличивается площадь склеивания.

Ортопедическая стоматология: национальное руководство /под ред. И.Ю. Лебеденко, С.Д. Арутюнова, А.Н. Ряховского. – ГЭОТАР – Медиа, 2016. – С. 36. (1)

4. Вариатив

Вопрос 11

Окончательным клиническим этапом подготовки керамической вкладки к фиксации является обработка

1. спиртом
2. хлоргексидином
3. **керамическим праймером**
4. соляной кислотой

Правильный ответ:
3 - керамическим праймером

ОБОСНОВАНИЕ

Праймер проникает в протравленную поверхность за счёт наличия растворителя, обладающего большой смачивающей способностью, затем после высушивания растворитель улетучивается и остаётся метакрилат, который в свою очередь встроится в смолу композита.

Ортопедическая стоматология: национальное руководство /под ред. И.Ю. Лебеденко, С.Д. Арутюнова, А.Н. Ряховского. – ГЭОТАР – Медиа, 2016. – С.37. (1)

Вопрос 12

Кратность посещения врача стоматолога в рамках диспансерного наблюдения составляет _____ раз(а) в год

1. 12
2. **2**
3. 6
4. 4

Правильный ответ:
2 - 2

ОБОСНОВАНИЕ

Это оптимальный срок. Если же отложить посещение на более длительный срок, то могут начаться осложнения, в этом случае консервативного лечения окажется недостаточно.

Клинические рекомендации (протоколы лечения) Совета Ассоциации общественных объединений «Стоматологическая Ассоциация России». Болезни периапикальных тканей, 2018 г. (1)

С. 86.